

## Resección de adenomas hipofisarios

### Resection of hypophysary adenomas

Luz Ángela Buitrago Orjuela, Diego Fernando Pardo Santamaría, Ana Julieth Lozano, Brenda Yohana Benítez, María Fernanda Carvajal.

Programa de Instrumentación Quirúrgica, Universidad de Boyacá.  
[dfpardo51@uniboyaca.edu.co](mailto:dfpardo51@uniboyaca.edu.co)

#### RESUMEN

**Introducción:** Los adenomas hipofisarios representan un 15% de los tumores intracraneales benignos. La evolución de los abordajes quirúrgicos a la región selar hipofisaria representa mayores beneficios al paciente para la resección de los tumores de esta región. **Métodos:** El objetivo de este artículo es realizar una revisión de la bibliografía actual sobre el abordaje transesfenoidal endoscópico para la resección de adenomas hipofisarios y exponer las principales ventajas y desventajas en el tratamiento de los mismos. Se hace uso de la revisión bibliográfica de bases de datos Scielo, Redalyc y Science Direct. Se establecen los criterios de selección de información referenciados y se establece el periodo de tiempo de búsqueda de la publicación de los artículos de revisión. **Conclusiones:** se puede concluir que el avance del abordaje endoscópico transnasal ha llevado a que sea una técnica efectiva, relativamente segura y que no produce deterioro olfatorio, por lo que constituye una alternativa factible para utilizar en pacientes con patología tumoral en la región selar.

**Palabras Clave:** Adenomas hipofisarios, cirugía transesfenoidal, cirugía endoscópica, abordaje endonasal, hipófisis.

#### ABSTRACT

**Introduction:** Pituitary adenomas account for 15% of benign intracranial tumors. The evolution of the surgical approaches to the pituitary sellar region represents the greatest benefits to the patient for the resection of the tumors of this region. **Methods:** The objective of this article is to perform a review of the actual literature on the endoscopic transesphenoidal approach for the resection of pituitary adenomas and to expose the main advantages and disadvantages in the treatment of these. The bibliographic review of Scielo, Redalyc and Science Direct databases is used. The criteria for selection of referenced information are established and the search period for the publication of the review articles is established. **Conclusions:** It can be concluded that the advance of the transnasal endoscopic approach has led to it being an effective technique, relatively safe and that does not produce olfactory deterioration, so it constitutes a feasible alternative to be used in patients with tumor pathology in the sellar region.

**Keywords:** Hypophysial adenomas, transsphenoidal surgery, endoscopic surgery, endonasal approach, pituitary.

## INTRODUCCIÓN

La hipófisis o glándula pituitaria es una glándula endocrina que segrega hormonas encargadas de regular la homeostasis incluyendo las hormonas trópicas que regulan la función de otras glándulas del sistema endocrino, dependiendo en parte del hipotálamo, el cual a su vez regula la secreción de algunas hormonas (1).

La glándula pituitaria o hipófisis está mide en promedio 1 cm, ubicándose sobre la silla turca, la cual es una depresión del esfenoideas. Ésta glándula mide aproximadamente 15 x 10 x 6mm y pesa 500-900mg (2). Se encuentra rodeada de estructuras importantes como los senos cavernosos lateralmente y superiormente el hipotálamo y el quiasma óptico<sup>2</sup>. Presenta una cápsula fuertemente adherida a la glándula pituitaria, la cual a su vez está en estrecho contacto con la pared medial del seno cavernoso (2).

La hipófisis tiene una función importante en la pubertad, la reproducción, la respuesta al estrés, el balance de sodio y agua, las contracciones uterinas, la lactancia, la función tiroidea, el crecimiento y la composición corporal, entre otros (2).

Entre los tumores intracraneales en adultos, los más frecuentes son los tumores hipofisarios, que suponen del 5 al 20% de todos los tumores del SNC (3). Los tumores hipofisarios, generalmente benignos, de lento crecimiento que se originan generalmente en la adenohipófisis, siendo la patología más frecuente de la región sellar, representan aproximadamente el 15% de los tumores benignos intracraneales y su hallazgo es incidental en 5-20% de los casos (4).

Los adenomas hipofisarios pueden ser secretores o no secretores, entre los secretores el más frecuente es el prolactinoma. Su tratamiento de primera elección no es la cirugía sino los agonistas dopaminérgicos. Le siguen en frecuencia los adenomas no funcionantes, los somatotropinomas, corticotropinomas y tiotropinomas. Cuando el tumor tiene menos de 1 cm se considera un microadenoma y si tiene 1 cm o mayor tamaño es un macroadenoma (4).

El tratamiento de elección de muchas de estos tumores es quirúrgico; el abordaje inicialmente transcraneal ha experimentado una gran evolución, pasando por el microscopio transesfenoidal hasta llegar finalmente al abordaje endoscópico endonasal transesfenoidal (EET) (4).

La evolución del abordaje transesfenoidal para la región hipofisiaria, representa mayor beneficio para el paciente en la resección de tumores de la glándula pituitaria (4).

## ***Evolución en la resección de adenomas***

El abordaje endoscópico endonasal es el tratamiento de patología neuro-quirúrgica y el primer paso en este campo consiste en el abordaje de la silla turca y la hipófisis a través de las fosas nasales, empleando para ello las técnicas endoscópicas utilizadas en otorrinolaringología. De hecho, actualmente, este es el abordaje que se está haciendo habitual para esta región anatómica y supone también un punto de partida para poder acceder a zonas adyacentes con menor morbilidad que otras técnicas quirúrgicas. Para ello utilizamos ópticas de 0° y 4 mm de diámetro (13). En caso de necesidad de explorar zonas que no fuesen visibles con estas ópticas, se empleó la de 30°. Se ha utilizado el navegador neuro-quirúrgico de la marca Brain Lab (BrainLAB, Heimstetten, Alemania), de tipo óptico, con 2 cámaras emisoras y receptoras de infrarrojos que se reflejan en esferas fijadas al puntero señalizador (3).

Durante el siglo XIX el abordaje de la patología selar era realizado por vía transcraneal; la vía frontal fue lograda con éxito por primera vez por Fedor Krause en Berlín, mientras que la vía subtemporal fue planteada por Victor Horsley en Londres (5).

Posteriormente numerosos neurocirujanos intentaron seguir esta tendencia, sin embargo, la alta morbimortalidad asociada a esta vía de abordaje hicieron imperioso el desarrollo de vías extracraneales para el abordaje de las patologías selares. En 1907, Hermann Schloffer plantea el abordaje selar transesfenoidal, con la finalidad de mejorar los síntomas oftalmológicos presentados por los pacientes portadores de tumores hipofisarios, siendo el primero en operar un paciente con un tumor de hipófisis por esta vía en forma exitosa con mejoría de la sintomatología visual, para lo cual, utilizó una técnica quirúrgica modificada de la que se utilizaba en esa época para tratar la sinusitis etmoidal (5).

A principios del siglo XX, Halstead propuso el abordaje oronasal a la hipófisis, a través de una incisión gingivolabial que fue, más tarde, popularizada por Cushing (6). En 1910, Hirsch mejoró el abordaje transeptal. Después de que la técnica estuviera abandonada por un largo tiempo, Dott en Edimburgo y Guiot en París contribuyeron a su renacimiento en los años cincuenta. La introducción del microscopio por Hardy, en 1967, supuso un punto de inflexión en la técnica, que permitió una mejor iluminación y mayor seguridad al practicarla (5). Así comenzó la concepción de una cirugía funcional de la hipófisis, encaminada no solamente a la descompresión de vías ópticas, como mayoritariamente había sido hasta entonces, sino pretendiendo una curación endocrinológica de las hipersecreciones hormonales (enfermedad de Cushing, acromegalia-gigantismo, hiperprolactinemia) y buscando una preservación de la función hipofisaria normal. A partir de los años ochenta, la adaptación de los endoscopios a la cirugía endonasal mejoró la

iluminación y la magnificación de la imagen; su aplicación a la cirugía de la hipófisis fue propuesta a partir de 1995, entre otros autores, por Sethi y Jho De Devitiis (6).

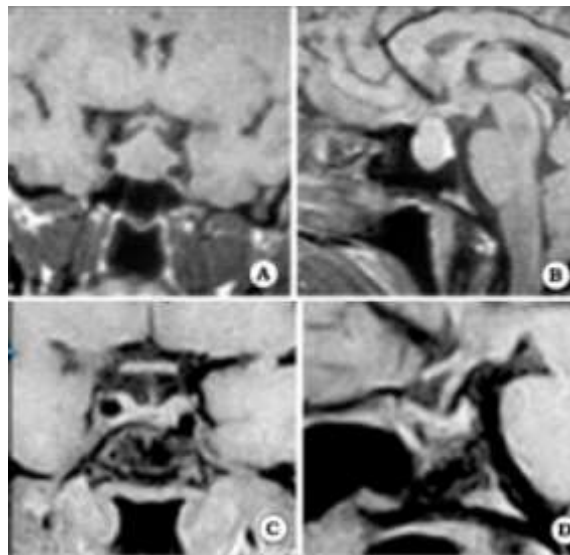
El hecho de que la fosa pituitaria esté usualmente separada del seno esfenoidal por sólo una fina lámina de hueso (piso de la silla turca), hizo que el abordaje transesfenoidal sea la ruta más utilizada para abordar tumores selares. Hermann Schloffer en Austria fue el primero en operar un paciente con un tumor de hipófisis por vía transesfenoidal en el año 1907 (7).

### **Clasificación de los adenomas hipofisarios**

Según su dimensión los adenomas de hipófisis en la resonancia magnética se clasifican en (9):

- **Microadenoma:** menor a 10 mm de diámetro (9).
- **Macroadenoma:** mayor a 10 mm de diámetro (figura 1) (9).

Según su funcionalidad clasificación clínico-hormonal: **funcionantes** -65%- y **no funcionantes** (10). Los adenomas hipofisarios funcionantes o secretores, en conjunto, son más frecuentes que los no funcionantes (11), y se caracterizan por la secreción de alguno de los subtipos hormonales de la hipófisis anterior (10).



**Figura 1.** Paciente de sexo femenino, acromegálica, con macroadenoma de grado A. (A-B. IRM preoperatoria. C-D IRM posoperatoria)<sup>21</sup>.

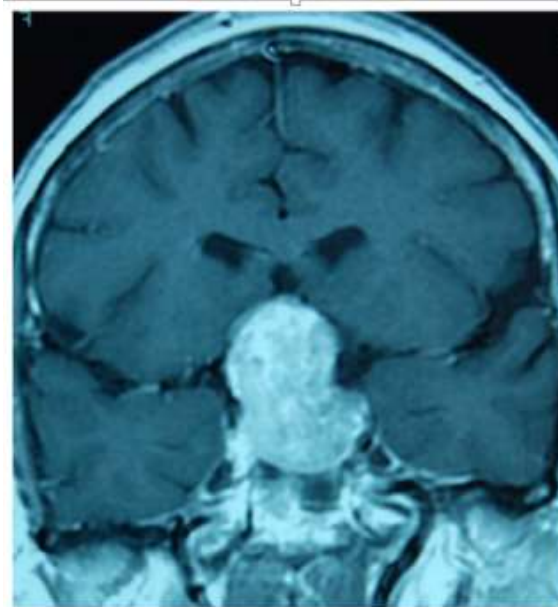
Clínicamente cursan con síntomas secundarios al exceso de la hormona secretada, síntomas locales debido al efecto masa del tumor y/o hipopituitarismo asociado. Los

tumores funcionantes más frecuentes son los que causan exceso en la secreción de GH, ACTH y prolactina (10).

Los adenomas hipofisarios clínicamente no funcionantes son los macroadenomas más frecuentes en adultos (21). Se caracterizan por no acompañarse de hipersecreción hormonal detectable en plasma y diagnosticarse cuando aparece sintomatología compresiva o déficits hormonales (figura 2) (9,18).

### ***Ventajas***

El abordaje EET presenta ventajas sobre el abordaje microscópico, tales como la disminución del tiempo quirúrgico y de la estancia hospitalaria (4,17).



**Figura 2.** Corte coronal de resonancia magnética nuclear en T1 con contraste. Macroadenoma hipofisario no funcionante con expansión supraselar que engloba el quiasma óptico y ocupa la cisterna optoquiásmica.

Las ventajas del abordaje endoscópico respecto al microscópico incluyen la menor pérdida de sangre, menor necesidad analgésica, menor estancia hospitalaria y menos complicaciones intraoperatorias (3).

El uso de abordajes transnasales endoscópicos para manejo de tumores fue descrito inicialmente para el manejo de tumores de hipófisis (15). Con este tipo de abordajes se ha demostrado (20) en diferentes estudios que disminuyen el tiempo operatorio, el uso de drenajes lumbares, el riesgo de diabetes insípida posoperatoria y la estancia hospitalaria<sup>16</sup>.

Así mismo, este abordaje ofrece varias ventajas sobre los abordajes con microscopio como la visión más cercana de la anatomía relevante, un mejor ángulo de trabajo y una visión panorámica del campo operatorio (11, 15).

## METODOS

Se hace uso de revisión bibliografía de consulta en bases de datos como Scielo, Pubmed, Proquest, Medline, Elsevier, Medlineplus, Medes, entre otras. Los parámetros de búsqueda empleados fueron la búsqueda de palabras claves para indicación del tema (adenomas, hipófisis, cirugía transesfenoidal, cirugía endoscópica, tumores de la región selar, entre otras)

El periodo de tiempo establecido en lo referente a las fechas de publicación de los artículos consultados fue a partir del año 2007 hasta el año 2017 para llegar a una revisión más actual sobre el tema a consultar.

### **Complicaciones**

Las complicaciones pueden ser de tipo neuroquirúrgicas u otorrinolaringológicas que a su vez se dividen en tipo intra-operatorio o postoperatorio (8). Las complicaciones neuroquirúrgicas de tipo intra-operatorias implican una fístula de líquido cefalorraquídeo (LCR), la imposibilidad de resección del tumor, y la lesión del seno cavernoso (8).

Las complicaciones neuroquirúrgicas posoperatorias incluyen Cefalea, Ceguera que puede ser temporal, alteraciones visuales y ataxia (8). Las complicaciones otorrinolaringológicas intra-operatorias incluyen hemorragia arterial y hemorragia venosa (8). Entre las complicaciones Otorrinolaringológicas postoperatorias se encuentran el dolor, la infección del sitio operatorio, presencia de epistaxis y la perforación septal (8).

El abordaje transesfenoidal endoscópico es, hoy día, una de las técnicas de cirugía mínimamente invasiva de la región hipofisaria más utilizadas. El mayor uso de esta cirugía hace que sea cada vez más necesario el conocimiento de las posibles complicaciones derivadas de su realización (14):

- Complicación nasal la que viene provocada de forma directa por la técnica quirúrgica y que se manifiesta en el transcurso del postoperatorio inmediato (14).
- En cuanto a epistaxis como complicación consideramos aquella que sucedía durante la primera semana postoperatoria y que requería taponamiento nasal o revisión quirúrgica (14).
- Se consideró fístula de líquido cefalorraquídeo como desventaja post-operatoria (17). Se definió como meningitis debido a complicación postquirúrgica a la que sucedía en la primera semana o después de si había fístula de líquido cefalorraquídeo (14).

## CONCLUSIONES

El tratamiento quirúrgico endoscópico para el tratamiento de tumores hipofisarios favorece una mayor radicalidad en la resección, siendo un abordaje mínimamente invasivo.

La glándula hipofisaria es la encargada de regular muchas de las actividades de las glándulas endocrinas, por eso es importante saber el procedimiento quirúrgico más indicado y las ventajas que tiene este.

El abordaje transesfenoidal es el principal tratamiento para adenomas de hipófisis ya que es mínimamente invasivo. Antiguamente era usado el abordaje transcraneal (técnica abierta) pero este generaba gran tasa de morbilidad y mortalidad en los pacientes debido al gran sangrado y la gran exposición de la cavidad craneal.

Al finalizar esta revisión se puede concluir que el avance del abordaje endoscópico transnasal ha llevado a que sea una técnica efectiva, relativamente segura y que no produce deterioro olfatorio, por lo que constituye una alternativa factible para utilizar en pacientes con patología tumoral en la región selar.

## REFERENCIAS

1. Martínez, E. Y. H., Aguilar, L. P., Arcipreste, A. A., & Moreno, J. L. H. Evaluación de abordajes realizados para la resección de adenoma hipofisario en el Hospital Juárez de México. In *Anales de Otorrinolaringología*. 2013 Vol. 58, No. 1, 6-11.
2. Miranda, M. A., & Ríos, E. O. D. L. O. Pseudocápsula en los adenomas de hipófisis, revisión del tema. *Medicina Legal de Costa Rica*. 2016, 33(1), 320-326.
3. de los Santos, G., Fragola, C., del Castillo, R., Rodríguez, V., D'oleo, C., & Reyes, P. Abordajes endoscópicos hipofisarios: dificultades y retos. *Acta Otorrinolaringológica Española*. 2013, 64(4), 258-264.
4. Torales, J., Halperin, I., Hanzu, F., Mora, M., Alobid, I., De Notaris, M., Enseñat, J. Cirugía endoscópica endonasal en tumores de hipófisis. Resultados en una serie de 121 casos operados en un mismo centro y por un mismo neurocirujano. *Endocrinología y Nutrición*, 2014, 61(8), 410-416.
5. Sariago, H., Bogado, M.) Evaluación nasal en el abordaje quirúrgico de la patología selar. *Revista de otorrinolaringología y cirugía de cabeza y cuello*, 2008, 68(2), 164-170.
6. Bartolomé, Oliver y Humbert Masegur Solenchb. Cirugía endoscópica de los tumores hipofisarios. *Acta Otorrinolaringología 2007*; 58 Supl. 1:8-13.
7. Campero, Álvaro. Dobarro, Juan Cruz. González, Santiago. El punto esfenoselar: Ubicación anatómica y utilidad en 34 casos operados por vía endonasal transesfenoidal. *Revista argentina neurocirugía* 2006, 20:7.
8. Ortiz Laredo N, Quesada Martínez JL, Perelló Scherdel E. Complicaciones y secuelas nasales de la cirugía de tumores hipofisarios por abordaje vía transesfenoidal endoscópica. 2011 [citado el 11 de mayo de 2017].
9. Armengot, Miguel. Gallego, José María. Gómez, María José. Barcia, Juan Antonio. Basterra, Jorge y Barcia, Carlos. Abordajes transesfenoidales endoscópicos de los adenomas hipofisarios: una revisión crítica de nuestra experiencia. *Acta Otorrinolaringología Esp*. 2011; 62 (1):25-30.

10. Palacios, L. Hernández, S. Hocsman, G, Rodríguez M, Thompson,P. Uso de cirugía endoscópica transnasal–transeptal en macro y micro adenomas hipofisarios. Nuestra experiencia. Revista Faso Año 23 - Nº 2 – 2016.
11. Herrera V, A. Ospina D,J. Téllez C, PA, Lee, O F. Abordaje endoscópico transnasal para resección de tumores de la base de cráneo: nuestra experiencia. Suplemento, 125-132, marzo de 2012.
12. Rojas, D. Palma, Á. Wohlk, NG Manejo de los adenomas hipofisarios. Pituitary Adenomas management Revista de chile neuropsiquiatría 2008; 46 (2): 140-147.
13. Beltrame, S. Toscano, M. Goldschmidt, E. Garategui, L. Campero, Á. Yampolsky, C. Carrizo, A. Ajler, P. Tratamiento endoscópico de 140 tumores de hipófisis, resultados y complicaciones. Neurocirugía, 2017-03- 01, Volumen 28, Número 2, Páginas 67-74.
14. Ortiz L, N. Complicaciones y secuelas de la cirugía de tumores hipofisarios por abordaje transesfenoidal endoscópico. Departamento de cirugía. Universidad Autónoma de Barcelona. Trabajo de investigación. Convocatoria septiembre 2011.
15. C.R. Rangel Morales, J.A. Santos-Franco, M.A. Sandoval-Balanzario Abordaje endonasal endoscópico transesfenoidal Vol. 146, Nº. 6 (NOV-DIC), 2010.
16. Torales, J. Halperin, I. Hanzu, F. Mora, M. Alobid, I, Notaris, M D F, Enrique. E,J. Cirugía endoscópica endonasal en tumores de hipófisis. Resultados en una serie de 121 casos operados en un centro y por un mismo neurocirujano. Endocrinología Nutr. 2014; 61(8):410-416.
17. Vargas, Emmanuelle. Valenciano, Miguel Ángel. Esquivel, Miranda. Obando, Andrés. Valverde, Mónica. Quiroga Galindo. adenomas de hipófisis por vía transesfenoidal endoscópica Año 2016 Vol. I No I.
18. Ajler, Pablo. Hem, Santiago. Goldschmidt, Ezequiel. Landriel, Federico. Campero, Álvaro. Yampolsky, Claudio. Carrizo, Antonio. Cirugía transnasal endoscópica para tumores de hipófisis. V.3 (suppl 6), 2012.
19. Abdala, Elías. Allevato, Miguel. Arrighi, Arturo. Batlouni, Michel. Bazerque, Pablo. Buzzi, Alfredo. Castro del Olmo, Rafael. Corti, Marcelo. Crespo, Carlos. Chacón, Reinaldo. Chachques, Juan C. Diez, Blanca. Dosoretz, Bernardo. Drut, Ricardo. Duhart, Juan Enrique. Falasco, Miguel. Falke, Germán. Gagliardi, Juan. Cirugía endoscópica endonasal transesfenoidal Vol. 7, No 1 - Enero 2012.
20. Dr. López Arbolay, Omar. Dr. González, Justo. González, Luis. Dr. Morales Osmany. Dr. Nedel Valdés, Lorenzo. Cirugía transesfenoidal: primera opción de tratamiento para adenomas hipofisarios secretores de GH. Revista Cubana Endocrinología v.15 n.3 Ciudad de la Habana Sep.-dic. 2004.
21. Manzanares, García. Montesinos, Gonzalo. Fournier, Gil. Hernández, J. Álvarez. Adenomas no funcionantes de la hipófisis. Medicine 2016; 12: 850-6 - Vol. 12 Núm.15.
22. Arellano Reynoso, Alfonso. Palma, Marité. Vega-Alarcón, Alfredo. Comparación de las técnicas sublabial y transnasal para la exposición del piso selar en la resección de adenomas hipofisarios Resúmenes reunión médico quirúrgica XI.
23. González- González J.L. López- Arbolay, O. Morales-Sabina, O. Marti-Piñero, J.F. Vidal Verdial, R. Cirugía transnasal transesfenoidal endoscópica en afecciones de región selar. Neurocirugía (2005) 16: 27-33.